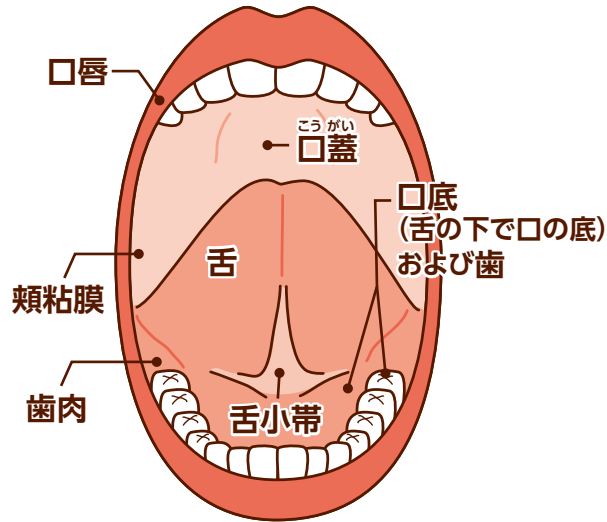


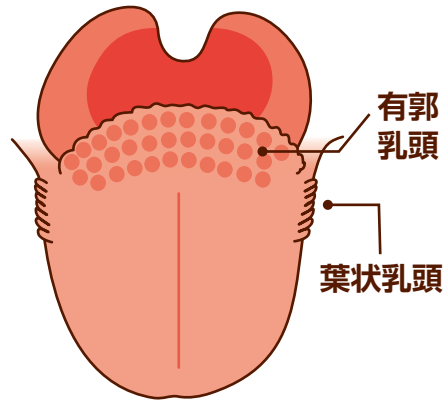
## 口の中の構成要素

口の中は口腔<sup>こうくう</sup>と言い、以下の  
いろいろな部品から成り立っています。



口の中のがんは「**口腔がん**」<sup>こうくう</sup>と言われ、舌がん、  
歯肉がん、口底がんなどの悪性腫瘍の総称です。  
この中では、舌がんが最も多いです。

舌の構造を下に示しますが、この中で、有郭乳頭(舌  
背の奥のイボイボ)や葉状乳頭(舌横の波状の部分)  
はがんではないかと心配される方が大変多いです  
が、これらは正常な構造物で、がんではありません。



## 自分でまずは鏡でチェック

### ①唇・歯肉

歯を軽くかみ合わせ、上と下の唇を軽く指で持ち、  
唇の内側を観察。そのまま前歯の歯肉も見てください！

### ②頬・歯肉

口を開けて頬を指で引っ張り、上下の奥の方の歯肉と  
頬の内側を見て触って確認しましょう！

### ③舌側の歯肉

舌側の歯肉もよく見ていきましょう！

### ④口蓋(上あごの内側)

頭を後ろにそらして口蓋を観察し、指で触れながら  
シコリ、腫れ、色が変わった部分がないか確認しましょう！

### ⑤舌

舌を前に出し、舌の表面と左右側面を観察します。  
ガーゼ等で舌をやさしく挟んでそっと引っ張ってみましょう。  
色や形、治らない傷などがいないか注意してみましょう！

### ⑥舌の裏側

舌の裏側と下の歯肉の粘膜も異常がないか見て触って  
確認しましょう！

### ⑦リンパ節

首やアゴの下あたりにコブ状のものがないかを触って  
確認しましょう！

口腔がんチェック実施歯科医院はこちら

<http://shiga-da.org>

(滋賀県歯科医師会ホームページ)



または

お電話(滋賀県歯科医師会 ☎077-523-2787)  
にてお問い合わせください。

滋賀県歯科医師会の歯科医院は病院と連携して早期に  
口腔がんの治療が開始できるよう連絡をとりあっております。

## もしかしてそれ、



**がん**  
では  
ないですか？



口の中にも**がん**は出来るんです

**口腔がん**

おかしいと思ったら  
かかりつけの歯科医師にご相談を

## ☑️ 口腔がん 要注意チェックリスト!!

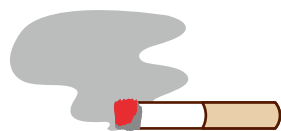
- の中の粘膜が白くなっていたり赤くなっている部分がある
- の中に「しこり」や「腫れ」など肥大した部分がある
- 内炎が2週間経っても治らない部分がある
- の中から出血が続いている
- 合わない入れ歯を無理して使っていて違和感がある
- 抜歯後なかなか治らない状態が続いている
- 頬や舌が動かしづらかったりしてしゃべりにくい
- の中に痛い部分がある
- 首の周りのリンパ節が腫れている
- 長い間片方だけの鼻づまりがある



### 口腔がんのリスク因子

#### 喫煙

(タバコを吸う人は7倍  
口腔がんにかかりやすい)

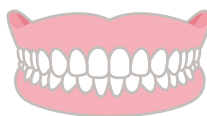

#### 過度の飲酒

(飲まない人の6倍  
口腔がんになりやすい)



不適合な入れ歯、  
歯の尖った部分等  
も危険因子です。



### 口腔がんの治療法

治療には手術療法、化学療法、放射線療法があり、状態によりこれらを組み合わせて行います。

### 口腔がんの治療を始める前、終わった後

手術前には歯科医院において口腔ケア、歯石除去、むし歯治療を行います。手術後も歯科医院において口腔ケア、歯石除去を定期的に行うとともに、患部においてがんが再発していないかチェックします。(周術期の口腔管理)

かかりつけ  
歯科医  
を持ちましょう

口腔がんの予防、  
早期発見には、  
かかりつけの歯科医院で  
定期的に診てもらっ  
ことが大切です!

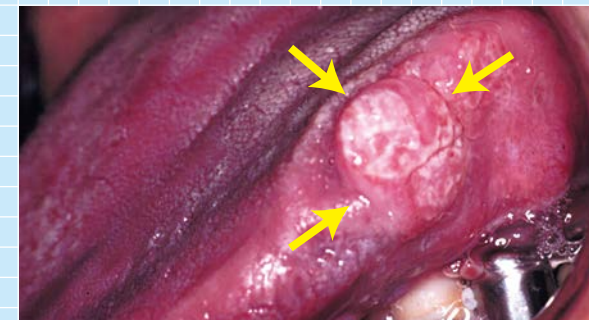
おかしいと  
思ったら  
ご相談を



## 口の中に出来た様々な口腔がん

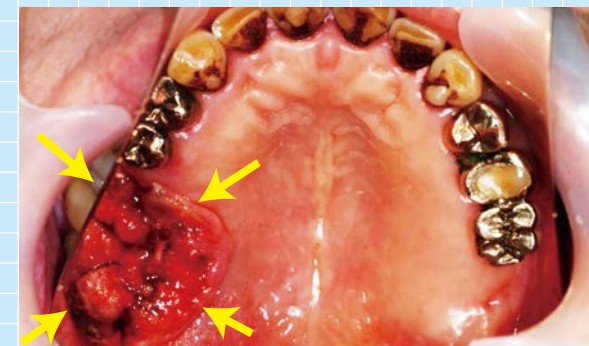写真提供・滋賀医科大学医学部 歯科口腔外科学講座

### 舌がん



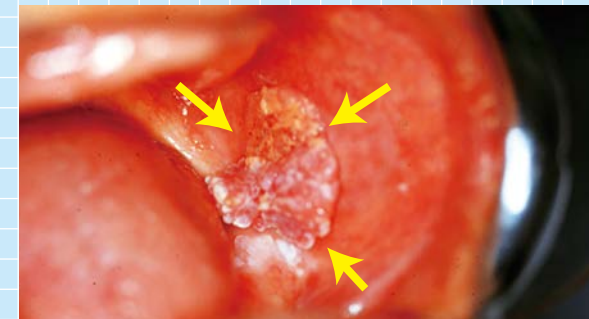
舌の左ふちに周囲にしこりを伴いながら盛り上がり、表面は白色でザラザラしています。

### 上顎歯肉がん



鏡に映った上あごの写真です。表面は大きく凸凹しており、出血しやすい状態です。

### 頬粘膜がん



左の頬粘膜にカリフラワーのように盛り上がっています。